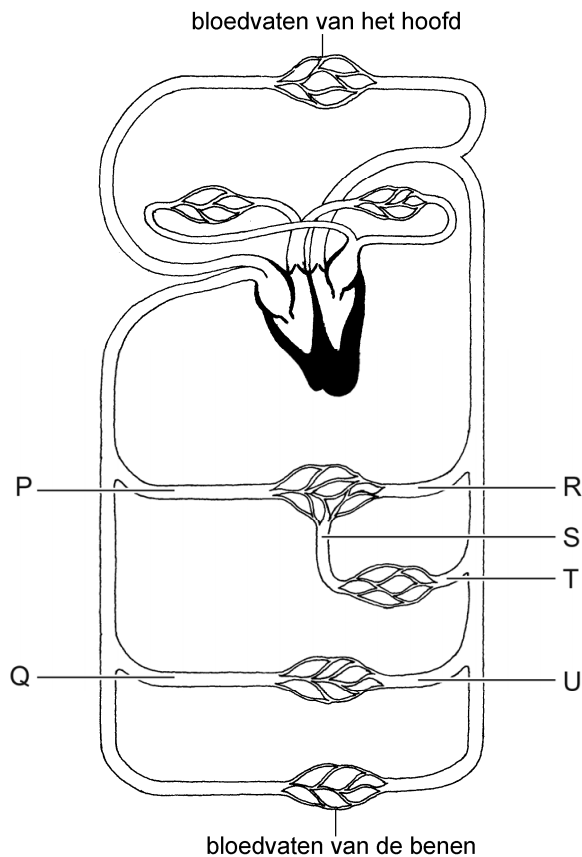


## Darmziekte

NEC is een zeldzame darmziekte die bij te vroeg geboren baby's voorkomt. Door een slechte bloedaanvoer naar de darmen kan de binnenkant van de darmwand beschadigd raken.

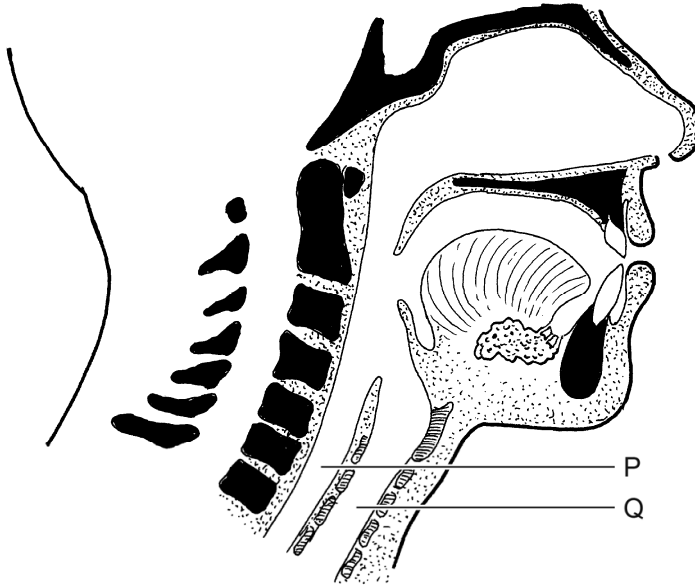
1p 49 Je ziet een afbeelding van de bloedsomloop.



In de afbeelding zijn enkele bloedvaten met letters aangegeven.  
Welk bloedvat voert het bloed naar de darmen?

- A bloedvat P
- B bloedvat Q
- C bloedvat R
- D bloedvat S
- E bloedvat T
- F bloedvat U

Bij een baby met NEC wordt het voedsel dat in haar maag zit, met een slangetje eruit gehaald.  
Hieronder zie je een doorsnede van de keelholte. Twee delen zijn met een letter aangegeven.



- 1p 50 Welke letter geeft het deel aan waar het slangetje doorheen gaat om het voedsel uit de maag te halen?  
En hoe heet dat deel?  
*Schrijf je antwoord zo op:*  
letter: .....  
naam: .....
- 1p 51 Het bloed van de baby moet worden onderzocht. De verpleegkundige haalt 2 mL bloed uit haar armader.  
Is het afgenomen bloed zuurstofarm of zuurstofrijk?  
En wordt dit bloed uit de grote of uit de kleine bloedsomloop gehaald?  
A zuurstofarm bloed uit de grote bloedsomloop  
B zuurstofarm bloed uit de kleine bloedsomloop  
C zuurstofrijk bloed uit de grote bloedsomloop  
D zuurstofrijk bloed uit de kleine bloedsomloop